



MACROPROLACTINOMA EM HOMENS: 2 RELATOS DE CASO

Marília Paliato¹
Mara Cristina Peruzzeto¹
Flávia Corsi¹
Jéssica Barreto¹
Luciana Prado Azevedo¹
Raisa Aguiar Salvador¹

Quiñones, Eliane Marta²
Maccagnan, Paulo²

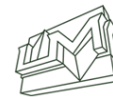
RESUMO:

Macroprolactinomas são tumores benignos da adenohipófise que secretam prolactina e possuem diâmetro igual ou maior que 10 mm. A prolactina, hormônio secretado pelas células lactotróficas da adenohipófise, possui como principais ações biológicas a lactação e a modulação da reprodução. Os prolactinomas em geral são mais frequentes em mulheres entre a segunda e a quarta década de vida, mas também são encontrados em indivíduos do sexo masculino. O tratamento desses tumores tem como principais objetivos a diminuição do tamanho do adenoma e a correção dos níveis hormonais. O tratamento padrão ouro atualmente é medicamentoso, com uso de agonistas dopaminérgicos. Os principais agonistas disponíveis no mercado são a Cabergolina e a Bromocriptina. Objetivo desse trabalho é relatar dois casos de pacientes portadores de um tumor benigno da adenohipófise secretor de prolactina, denominado macroprolactinoma. As informações contidas neste trabalho foram obtidas por meio de revisão do prontuário médico e revisão da literatura. Método: As informações contidas neste trabalho foram obtidas por meio de revisão do prontuário e revisão da literatura. Conclusão: Os casos relatados trouxeram ao conhecimento de todos, pela importância no tratamento desse tipo de tumor, demonstrando bons resultados terapêuticos com uso da Caberlogina como droga de escolha, tanto na redução do tumor como no controle dos níveis hormonais.

Descritores: macroprolactinoma, homem, prolactina, testosterona, cabergolina, tratamento.

¹ Graduandos do curso de medicina da Universidade Metropolitana de Santos

² Professores do curso de medicina da Universidade Metropolitana de Santos



Macroprolactinoma in a male patient: 2 case reports

ABSTRACT

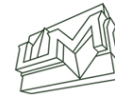Macroprolactinomas are benign tumors of the adenohypophysis that secrete prolactin and have a diameter equal to or greater than 10 mm. Prolactin, a hormone secreted by the lactotrophic cells of adenohypophysis, has as its main biological actions lactation and modulation of reproduction. Prolactinomas in general are more common in women between the second and fourth decade of life, but are also found in males. The treatment of these tumors has as main objectives the diminution of the size of the adenoma and the correction of the hormonal levels. The standard gold treatment is currently medicated, with the use of dopaminergic agonists. The major agonists available on the market are Cabergoline and Bromocriptine. Aim of this work is to report two cases of patients with a benign tumor of prolactin-secreting adenohypophysis, called macroprolactinoma. The information contained in this study was obtained by reviewing the medical record and reviewing the literature. Method: The information contained in this study was obtained by reviewing the medical record and reviewing the literature. Conclusion: The reported cases brought to the attention of all, due to their importance in the treatment of this type of tumor, demonstrating good therapeutic results with Caberlogin as a drug of choice, both in tumor reduction and in hormone levels control.

Keywords: macroprolactinoma, men, prolactin, testosterone, cabergoline and treatment.

INTRODUÇÃO

Macroprolactinomas são tumores benignos da adenohipófise que secretam prolactina e possuem diâmetro igual ou maior que 10 mm. A prolactina, hormônio secretado pelas células lactotróficas da adenohipófise, possui como principais ações biológicas a lactação e a modulação da reprodução. O controle da secreção de prolactina é diferente dos outros hormônios hipofisários, o qual é constantemente inibido através da secreção de dopamina pelos neurônios tuberoinfundibulares do hipotálamo.

Dentre os adenomas secretores que acometem a hipófise o mais comum é o prolactinoma, cerca de 50% dos casos e 2% de todos os tumores intracranianos. Eles aparecem provavelmente por uma mutação que gera

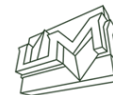

uma expansão monoclonal de uma linha celular de células lactotróficas da adenohipófise. Os prolactinomas em geral são mais frequentes em mulheres entre a segunda e a quarta década de vida, mas também são encontrados em indivíduos do sexo masculino. São, ainda, os adenomas hipofisários mais comuns em crianças e adolescentes, em portadores de neoplasia endócrina múltipla do tipo 1 (NEM-1) e em adenomas hipofisários isolados familiares. Enquanto os microprolactinomas correspondem a aproximadamente 90% dos prolactinomas, os macroprolactinomas têm uma diferente frequência de distribuição na população em geral. Seu comportamento biológico também difere de acordo com a idade e sexo dos pacientes.

Em crianças e adolescentes os macroprolactinomas são mais comuns, cerca de 60-80% dos casos e atingem os dois sexos igualmente. Além disso, nessa faixa etária, os prolactinomas são mais agressivos e têm maior capacidade proliferativa. Nos adultos, os macroprolactinomas são mais frequentes em indivíduos do sexo masculino, com uma relação macro/microprolactinoma de aproximadamente 5:1. Vários estudos têm mostrado que os homens desenvolvem tumores com maior atividade mitótica e, conseqüentemente, maior capacidade de proliferação e invasão.

Nos homens, os níveis séricos elevados de prolactina têm relação com a perda da libido e disfunção sexual. No sexo masculino os macroprolactinomas são mais frequentes em indivíduos jovens. Cerca de 78% dos homens acometidos referem disfunção erétil e/ou diminuição da libido, além de ginecomastia e de galactorreia. Outros achados clínicos comuns são alterações do campo visual, cefaleia e hipopituitarismo.

O tratamento desses tumores tem como principais objetivos a diminuição do tamanho do adenoma e a correção dos níveis hormonais. São utilizadas atualmente três modalidades terapêuticas para os prolactinomas: tratamento medicamentoso, cirurgia e radioterapia. O tratamento padrão ouro atualmente é medicamentoso, com uso de agonistas dopaminérgicos. Os principais agonistas disponíveis no mercado são a Cabergolina e a Bromocriptina. Os medicamentos mostraram-se igualmente eficazes para tratamento tanto de macroprolactinomas quanto de microprolactinomas. Os tratamentos cirúrgicos e radioterápicos são indicados principalmente em casos resistentes ao tratamento com agonistas dopaminérgicos. A ressonância magnética (RM) da região hipofisária é o principal exame de imagem na detecção do macroprolactinoma, assim como a dosagem sérica



de prolactina em níveis superiores a 250 ng/mL é bastante sugestiva de adenoma dessa dimensão

Esta pesquisa tem como objetivo estudar dois paciente do sexo masculino com macroprolactinoma, analisando as manifestações clínicas da patologia e qual(is) tratamentos tem sido utilizados, assim como a resposta a esses tratamentos tomando como referência as alterações dos níveis séricos de prolactina e testosterona do paciente e avaliação dos laudos de exames de imagem. Essas informações foram obtidas através da revisão de seu prontuário no ambulatório de especialidades da UNIMES - Universidade Metropolitana de Santos.

OBJETIVO

Esse trabalho tem como objetivo relatar dois casos de pacientes portadores de um tumor benigno da adenohipófise secretor de prolactina, denominado macroprolactinoma. As informações contidas neste trabalho foram obtidas por meio de revisão do prontuário médico e revisão da literatura.

RELATO DE CASO

Paciente 1, MSF, 25 anos, apresentou como queixa inicial ginecomastia e galactorreia. Prolactina sérica acima de 200,0 ng/mL. Tomografia Computadorizada (TC) de sela mostrou massa intrasselar com expansão suprasselar. Submetido a novas dosagens séricas, a prolactina mostrou-se elevada com resultado superior a 200,0 ng/mL e testosterona reduzida com 19,5 ng/dL. Sendo diagnosticado hiperprolactinemia devido macroadenomahipofisário foi prescrito cabergolina 0,5mg/semana via oral, sendo posteriormente aumentada essa dosagem para 1 mg por semana. Na tabela abaixo apresentamos os níveis hormonais ao longo do tratamento. Após o início do tratamento, o paciente 1 retorna com níveis séricos de prolactina igual a 93,8 ng/mL e de testosterona de 260,0 ng/dL. Após onze meses do tratamento trouxe resultados laboratoriais com níveis séricos de prolactina igual a 44,7 ng/mL e o seguimento radiológico através de RM mostrou diminuição progressiva do tamanho da massa selar apontando para uma sela parcialmente vazia. Em sua última consulta os níveis séricos de prolactina e testosteronas eram, respectivamente: 16 ng/mL e 212,1 ng/dL. O paciente atualmente mantém o uso regular cabergolina, sem galactorreia e redução da ginecomastia.



Paciente 2, DGS, 33 anos, sexo masculino, apresentou cefaleia e diplopia em junho de 2014. RM mostrou massa intrasselar e extensão suprasselar, com parênquima heterogêneo após injeção endovenosa de gadolínio, revelando um deslocamento da haste hipofisária para a direita. As dosagens séricas mostraram Prolactina de 1.376,0 ng/mL, TSH de 2,8 mU/L; T4 livre de 0,74 ng/dL, testosterona de 135,3 ng/dL, FSH de 2,25 UI/L, LH de 0,81 UI/L, GH de 0,03 ng/mL, IGF-1 de 97,2 mcg/L e Cortisol de 13,5 mcg/dL. Com o diagnóstico de hiperprolactinemia e hipopituitarismo foi submetido a pesquisa radiológica com RM de região selar, sendo evidenciado macroadenomahipofisário (figura 1). Foi tratado com dose inicial de 0,5 mg de carbergolina por semana e aumentada para 1mg/semana posteriormente. Em última consulta, após 17 meses, de tratamento o paciente apresentava prolactina sérica de 132,2 ng/mL, testosterona de 163,04 ng/dL, FSH de 2,24 UI/L e IGF-1 de 120,3 mcg/L. RM revelou grande redução volumétrica do adenoma (figura 2-3).

As tabelas abaixo mostram dados comparativos do tratamento dos dois pacientes baseado na relação do controle de níveis séricos de prolactina e testosterona, durante os meses da terapêutica.

Paciente 1						
Tempo de tratamento (meses)	0	5	7	11	34	70
Prolactina (ng/mL)	>200,0	129,2	93,8	44,7	17,0	16,0
Testosterona (ng/dL)	19,5	-	260,0	-	-	212,1

Tabela 1. Dados dos exames e tempo de tratamento realizado no Paciente 1.

Paciente 2				
Tempo de tratamento (meses)	0	0	7	12
Prolactina (ng/mL)	-	1.376,0	401,0	132,2
Testosterona (ng/dL)	135,3	-	-	163,0

Tabela 2. Dados dos exames e tempo de tratamento realizado no paciente 2.



DISCUSSÃO

Macroprolactinomas são tumores raros e com prevalência baixa na população masculina, contudo o ambulatório de Endocrinologia da Universidade Metropolitana de Santos apresenta atualmente dois pacientes com essa patologia. A apresentação clínica inicial foi diferente nos casos descritos, o paciente 1 procurou o ambulatório para avaliação de ginecomastia; enquanto o paciente 2 foi encaminhado por neurologista após achado de massa selar em pesquisa diagnóstica devido à cefaleia recorrente. Paciente 1 apresentou inicialmente galactorreia e ginecomastia, e seus exames laboratoriais cursavam com níveis séricos elevados de prolactina e reduzidos de testosterona indicando hipogonadismo. O paciente trazia consigo uma tomografia que evidenciava a sela túrcica com dimensões aumentadas devido à presença de uma massa intrasselar com expansão supraselar evidenciando um macroadenoma hipofisário. Desse modo, foi diagnosticado um macroprolactinoma e iniciado tratamento farmacológico via oral com cabergolina, um potente agonista dopaminérgico. Houve resposta satisfatória do paciente 1 ao tratamento tanto com redução dos níveis de prolactina assim como redução tumoral. Após cinco anos, o paciente mantém níveis normais de prolactina e sela túrcica parcialmente vazia, mesmo com doses já reduzida de Cabergolina. O paciente 2 após investigação de cefaleia e achado de massa selar apresentou níveis séricos bastante elevados de prolactina (1.376,0 ng/mL) e reduzidos de testosterona. Inicialmente foi prescrita a Cabergolina, porém o paciente 2 não teve uma boa aderência ao tratamento proposto e manteve o quadro clínico de cefaleia e hipogonadismo apesar da redução dos níveis de prolactina (401,0 ng/mL). Após adesão ao tratamento o paciente 2 reduziu continuamente os níveis séricos de prolactina, normalizou os níveis de testosterona e apresentou melhora da cefaleia e das queixas relacionadas ao hipogonadismo. Além disso, conforme esperado, houve grande redução da massa tumoral. Nos 2 casos o tratamento medicamentoso alcançou bons resultados, tanto na redução do tumor como no controle dos níveis hormonais.



REFERÊNCIAS BIBLIOGRÁFICAS

1. Iglesias P, Díez JJ. Macroprolactinoma: a diagnostic and therapeutic update. *QJM*. 2013 Jun;106(6):495-504. doi: 10.1093/qjmed/hcs240. Epub 2013 Jan 16. Review. PubMed PMID: 23329574.
2. Bachelot A, Binart N. Reproductive role of prolactin. *Reproduction*. 2007 Feb;133(2):361-9. Review. PubMed PMID: 17307904.
3. Hashemian F, Shafiq F, Roohi E. Regulatory role of prolactin in paternal behavior in male parents: A narrative review. *J Postgrad Med*. 2016 Jul-Sep;62(3):182-7. doi: 10.4103/0022-3859.186389. Review. PubMed PMID: 27424551; PubMed Central PMCID: PMC4970346.
4. Grattan DR. 60 YEARS OF NEUROENDOCRINOLOGY: The hypothalamo-prolactin axis. *J Endocrinol*. 2015 Aug;226(2):T101-22. doi: 10.1530/JOE-15-0213. Epub 2015 Jun 22. Review. PubMed PMID: 26101377; PubMed Central PMCID: PMC4515538.
5. Glezer A, Bronstein MD. [Prolactinoma]. *Arq Bras Endocrinol Metabol*. 2014 Mar;58(2):118-23. Review. Portuguese. PubMed PMID: 24830588.
6. Fideleff HL, Boquete HR, Suárez MG, Azaretzky M. Prolactinoma in children and adolescents. *Horm Res*. 2009;72(4):197-205. doi: 10.1159/000236081. Epub 2009 Sep 29. Review. PubMed PMID: 19786791.
7. Lake MG, Krook LS, Cruz SV. Pituitary adenomas: an overview. *Am Fam Physician*. 2013 Sep 1;88(5):319-27. Review. PubMed PMID: 24010395.
8. Pinzone JJ, Katznelson L, Danila DC, Pauler DK, Miller CS, Klibanski A. Primary medical therapy of micro- and macroprolactinomas in men. *J Clin Endocrinol Metab*. 2000 Sep;85(9):3053-7. PubMed PMID: 10999785.
9. Braucks Gisele Rieffel, Naliato Erika Cesar de Oliveira, Tabet Ana Lúcia Osorio, Gadelha Monica Roberto, Violante Alice Helena Dutra. Aspectos clínicos e terapêuticos de prolactinomas em homens. *Arq. Neuro-Psiquiatr*. [Internet]. 2003 Dec [cited 2016 Sep 09];61(4):1004-1010. Available from: http://www.scielo.br/scielo.php?script=sci_arttext&pid=S0004-282X2003000600022&lng=en.
10. Colao A, Vitale G, Cappabianca P, Briganti F, Ciccarelli A, De Rosa M, Zarrilli S, Lombardi G. Outcome of cabergoline treatment in men with prolactinoma: effect of a 24-month treatment on prolactin levels, tumor mass, recovery of pituitary function,



HIGEIA@
ISSN - 2525-5827

REVISTA CIENTÍFICA DAS FACULDADES
DE MEDICINA, ENFERMAGEM, ODONTOLOGIA,
VETERINÁRIA E EDUCAÇÃO FÍSICA.



andsemenanalysis. J ClinEndocrinolMetab. 2004Apr;89(4):1704-11.
PubMed PMID: 15070934.

Marília Paliato
Mara Cristina Peruzzeto
Flávia Corsi
Jéssica Barreto
Luciana Prado Azevedo
Raisa Aguiar Salvador

Graduandos do curso de medicina da Universidade Metropolitana de Santos

Quiñones, Eliane Marta
Maccagnan, Paulo

Professores do curso de medicina da Universidade Metropolitana de Santos

Para citar este trabalho:

PALIATO, Marília; PERUZZETO, Mara Cristina; CORSI, Flávia; BARRETO, Jéssica; AZEVEDO. Luciana Prado; SALVADOR, Raisa Aguiar. **MACROPROLACTINOMA EM HOMENS: 2 RELATOS DE CASO. Revista Higei@ . Unimes. Volume 2.Número3 – DEZ.2018 – Disponível em:**

<http://periodicos.unimesvirtual.com.br/index.php/higeia/index>